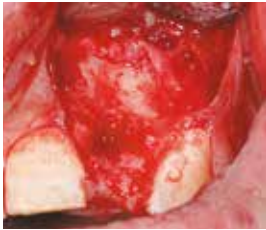

EVIDENZ

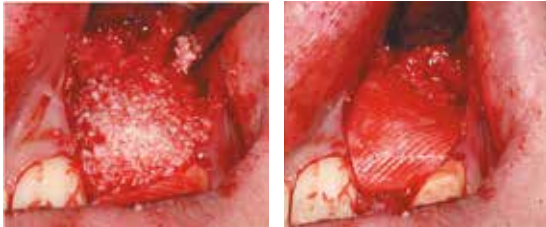
KLINISCHE EVIDENZ - FALL 1

Laterale Augmentation mit OSSIX® PLUS Membran

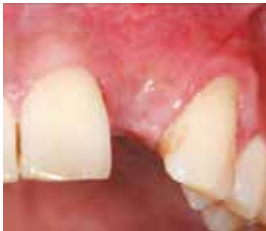

OP

Massiver horizontaler Knochendefekt in Regio 22.

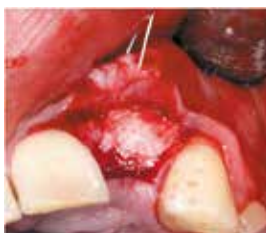

Defekt wurde mit partikulärem allogenem Material gefüllt (links) und mit einer OSSIX® PLUS Membran abgedeckt (rechts).

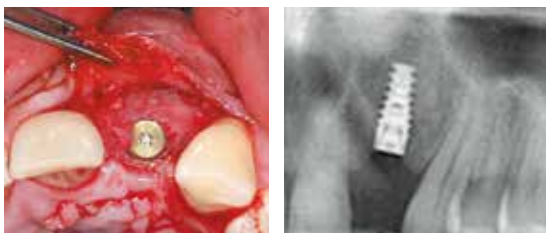


5 Monate post-OP

Gesunde Weichgewebesituation ohne Anzeichen für Volumenverlust um den Augmentationsbereich.



Zustand bei Wiedereröffnung zeigt stabilen und vollständig regenerierten Alveolarkamm mit vitaler, blutender Knochenstruktur. Reste der OSSIX® PLUS Membran sind noch deutlich sichtbar und teilweise in den neu gebildeten Knochen integriert.



Das Implantat konnte ohne zusätzliche Augmentation in der prothetisch korrekten Position in vitalen Knochen eingebracht werden, der vor allem labial in ausreichendem Volumen vorhanden war.