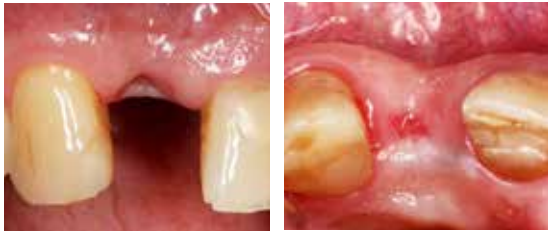

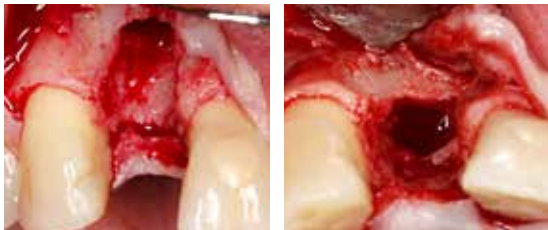
EVIDENZ

KLINISCHE EVIDENZ - FALL 3

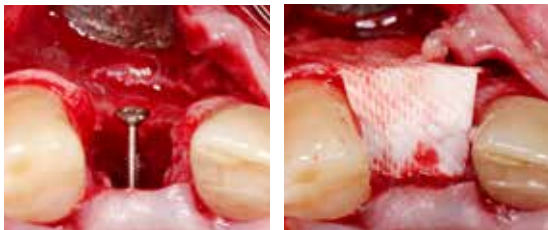„Tent Pole“-Technik für horizontale Augmentation mit GBR-Ansatz



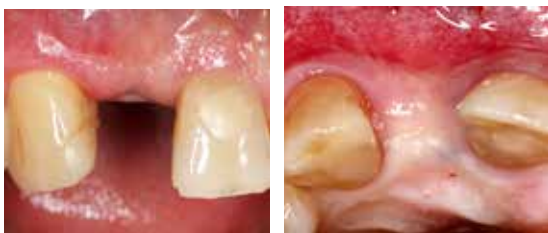Prä-OP
Deutliche horizontale Einziehung in Regio 11 sichtbar.



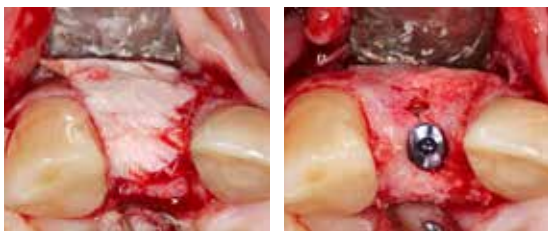
OP
Massiver horizontaler Knochendefekt in Regio 11.



Insertion einer Osteosyntheseschraube als Zeltstange „tent-pole“ (links). Defekt wurde mit langsam resorbierbarem Ersatzmaterial gefüllt und mit der OSSIX® PLUS Membran abgedeckt (rechts).



5 Monate post-OP
Zustand vor Wiedereröffnung zeigt deutlich verbreiterten Kieferkamm mit gesunden Weichgewebsverhältnissen.



Situation nach re-entry zeigt stabilen und vollständig regenerierten Alveolarkamm mit vitaler, blutender Knochenstruktur. Reste der OSSIX® PLUS Membran sind noch deutlich sichtbar und teilweise in den neu gebildeten Knochen integriert (links). Das Implantat kann in der prothetisch korrekten Position eingebracht werden (rechts).