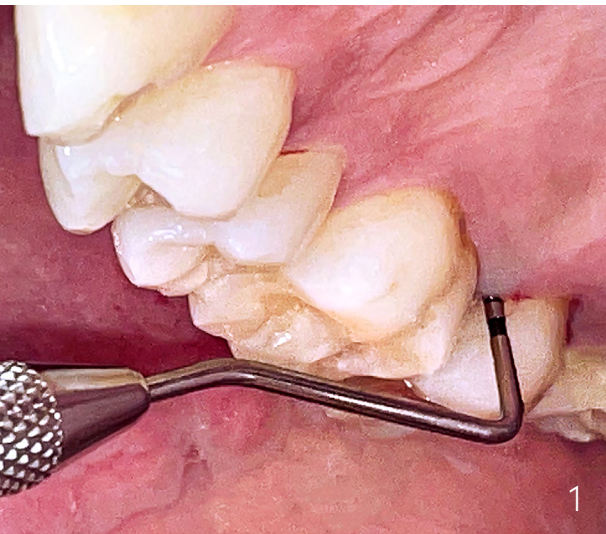


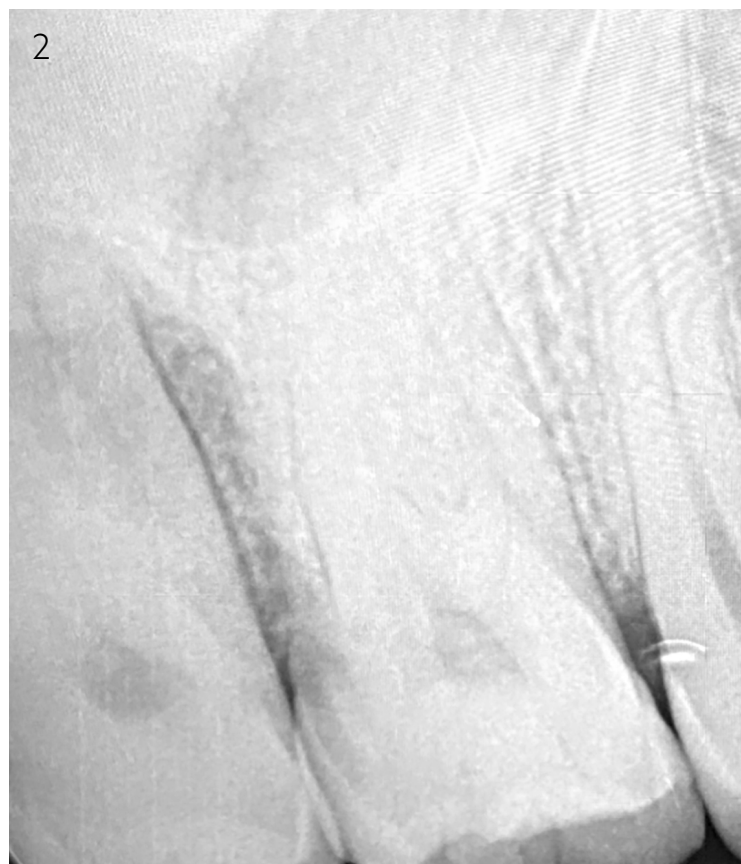Clean & Seal-Protokoll als wirksamer Bestandteil der AIT

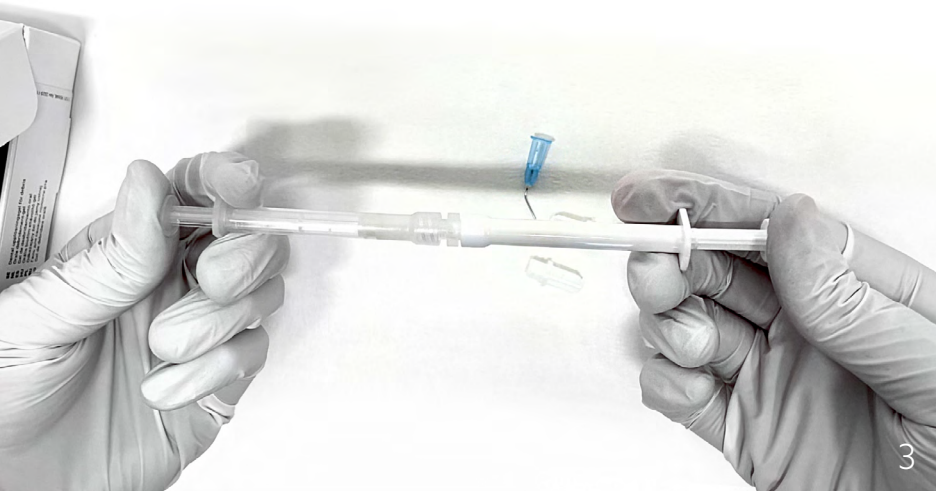
Ein Beitrag von Tin Crnic

[FALLBERICHT] Parodontitis führt im chronischen Verlauf zu einem Verlust von Bindegewebe und dem umgebenden Knochen und stellt damit eine der Hauptursachen für Zahnverlust und eine beeinträchtigte Lebensqualität dar.¹ Deshalb sind eine sorgfältige Diagnose, die Beseitigung der Ursachen und die Reduzierung der Risikofaktoren die wichtigsten Ansatzpunkte zur Prävention und Behandlung.² Der folgende Fallbericht veranschaulicht die beachtlichen Resultate einer Behandlung nach dem Clean & Seal-Protokoll.



Neben der Umsetzung von Strategien zur Verhaltensmodifikation wie personalisierte Anweisungen zur Mundhygiene, der Teilnahme an einem Raucherentwöhnungsprogramm, Ernährungsanpassungen etc. stellt die subgingivale Instrumentierung zur Biofilm-/Plaque- und Zahnsteinentfernung das Kernelement der Behandlung dar. Scaling and Root Planing gelten als Goldstandard für die mechanische Plaqueentfernung zur Beseitigung von Entzündungen. Gute subgingivale mechanische Debridement-Maßnahmen können jedoch durch verschiedene Faktoren (z. B. manuelle Fertigkeiten des Behandlers, tiefe Taschentiefe, Furkationsbeteiligung) begrenzt sein. Daher wird empfohlen, adjuvante Behandlungsoptionen einzusetzen, um die Pathogene zu entfernen.^{3,9} Es ist erwähnenswert, dass bislang keine bestimmte Behandlungsoption absolute Überlegenheit gezeigt hat. Aktuelle wissenschaftliche und klinische Daten zeigen einen signifikanten Zusatznutzen, wenn in Kombination zur mechanischen Parodontalbehandlung spezielle Adjuvanzen eingesetzt werden, die zum einen eine unterstützende Wirkung bei der Biofilmentfernung aufweisen und zum anderen im Nachgang Wund- und Gewebeheilungsvorgänge beschleunigen.³






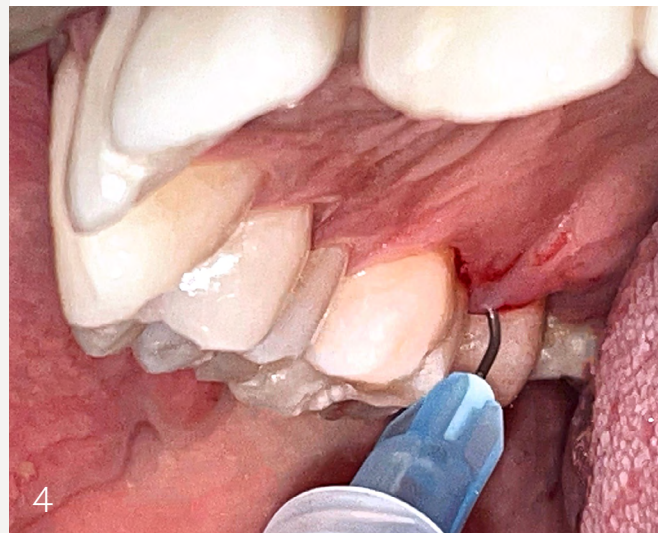
Durch die adjuvante Anwendung eines Aminosäure-gepufferten Natriumhypochlorit(NaOCl)-Gels (PERISOLV, Regedent), das eine ausgeprägte Wirksamkeit insbesondere gegen gramnegative Bakterien zeigt, wird die Entfernung des subgingivalen Biofilms deutlich verbessert und seine pathogene Zusammensetzung nachhaltig verändert.⁵ Darüber hinaus erleichtert das Gel die instrumentelle Entfernung des infizierten degenerierten Granulationsgewebes. Der hohe pH-Wert des Produkts wirkt sich auf Zahnstein aus und hat eine aufweichende Wirkung, was den Reinigungsprozess erleichtert.^{5,9} Nach Behandlung ermöglicht das Gel eine nahezu hundertprozentige Überlebensrate, Anhaftung und Ausbreitung der PDL-Zellen auf allen Wurzeloberflächen.^{6,7} Die Anwendung von vernetzter Hyaluronsäure (hyaDENTBG, Regedent) als adjuvante Therapie nach der nichtchirurgischen mechanischen Parodontalbehandlung weist einen „versiegelnden Effekt“ der Tasche auf und bringt so zusätzliche klinische Vorteile mit.⁴ Die ergänzende Anwendung von Hyaluronsäure wurde in mehreren klinischen Studien untersucht, die eine signifikante Verbesserung aller relevanten klinischen Parameter zeigten: Reduktion der Taschentiefe und Blutung beim Sondieren sowie ausgeprägte CAL-Gewinne.^{9,10} Hyaluronsäure bindet das Blut, entfaltet eine rasche Wirkung auf die Bildung eines Koagels und trägt zur Stabilisierung des gereinigten Wundbereichs bei. Außerdem zeigt sie bakteriostatische Eigenschaften und trägt somit zur Reduzierung des Risikos einer erneuten bakteriellen Besiedelung der Wundstelle bei.¹¹ In diesem Fallbericht wurde die Aminosäure-gepufferte Hypochloritlösung vor und während der subgingivalen Instrumentierung angewendet, gefolgt von der Applikation der vernetzten Hyaluronsäure nach der subgingivalen Instrumentierung, entsprechend dem sogenannten Clean & Seal-Protokoll.

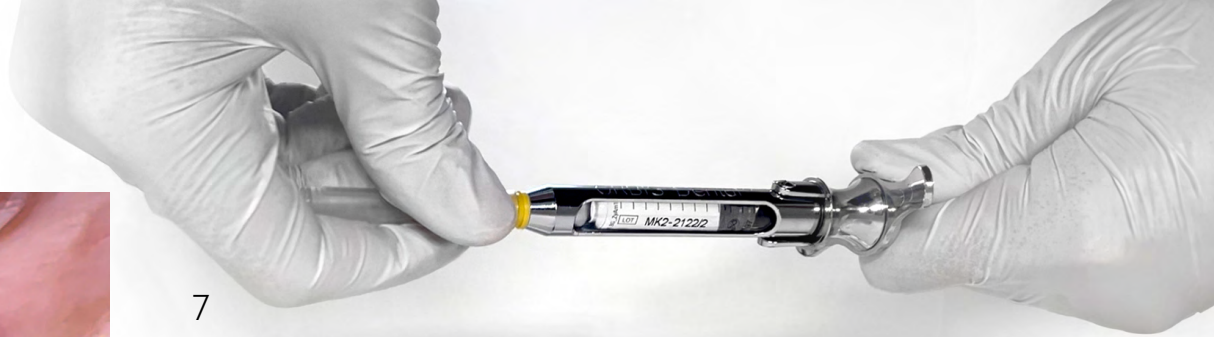
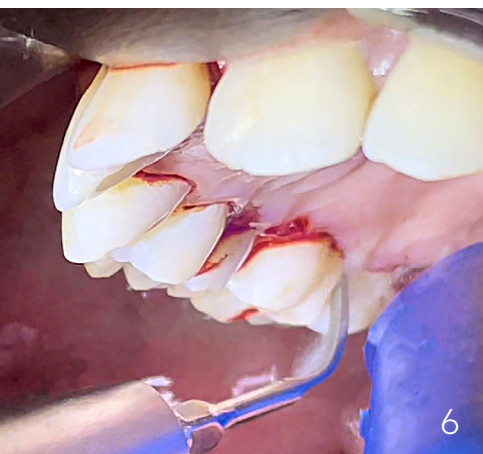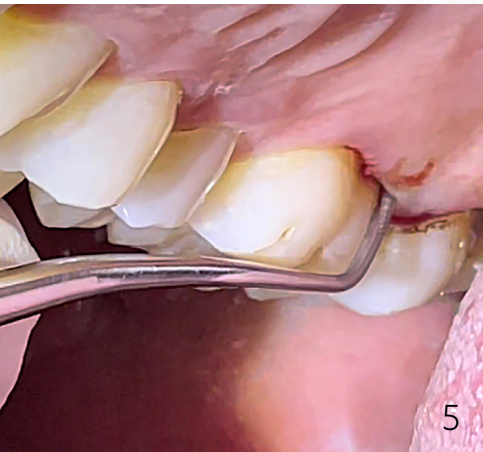Fallbericht

Ein 37-jähriger männlicher Patient kam im September 2022 mit Zahnfleischproblematik in unsere Zahnarztpraxis. Nach der gründlichen klinischen Untersuchung, Erhebung des PSI (Parodontaler Screening Index) sowie radiologischer Bewertung wurde beim Patienten eine Parodontitis diagnostiziert. Daraufhin erhielt der Patient zunächst eine professionelle Zahnreinigung (PZR). Zwei Wochen später fand der PA-Status-Termin statt, bei dem anhand der neuen PAR-Klassifikation (2017) eine Parodontitis im Stadium III, Grad C diagnostiziert wurde. Im November 2022 erhielt der Patient ein parodontologisches Aufklärungs- und Therapiegespräch sowie eine patientenindividuelle

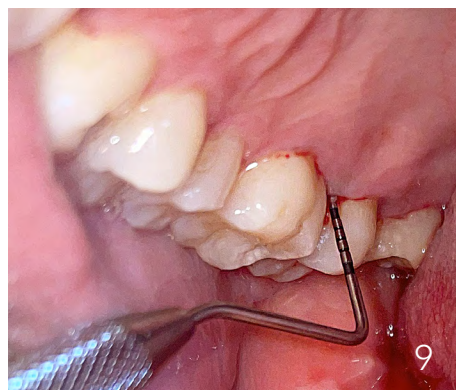
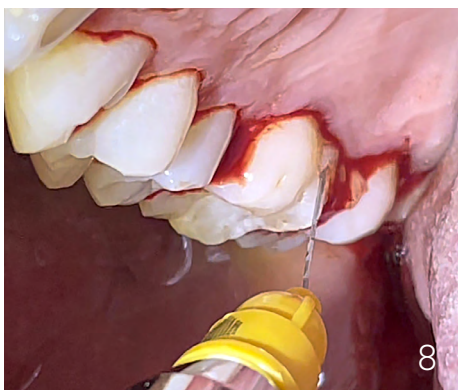
Aktuelle wissenschaftliche und klinische Daten zeigen einen signifikanten Zusatznutzen, wenn in Kombination zur mechanischen Parodontalbehandlung das Clean & Seal-Protokoll eingesetzt wird.





Mundhygieneunterweisung. Eine Woche später wurde die antiinfektiöse Therapie (AIT) durchgeführt. Besonderes Augenmerk wurde auf den Zahn 17 mit einer Taschentiefe mesial von 13 mm und radiologisch sichtbarem Knochenverlust (Abb. 1 und 2) gelegt. Der Zahn war vitalitätspositiv, Lockerungsgrad 0 und nicht perkussionsempfindlich. Die subgingivale Instrumentierung wurde unter Infiltrationsanästhesie mit Hand- und Schallinstrumenten durchgeführt. Begleitend wurde das Natriumhypochlorit-Reinigungsgel (PERISOLV) subgingival appliziert. Die beiden Komponenten, eine 0,95%ige NaOCl-Lösung und eine Aminosäurelösung, werden vor Gebrauch mindestens 15-mal gemischt (Abb. 3). Das Gel wurde unmittelbar nach der Infiltrationsanästhesie vom tiefsten Taschenbereich bis zum Zahnfleischrand eingebracht (Abb. 4) und verblieb mindestens 60 Sekunden in der Tasche, bevor mit der Handinstrumentierung begonnen wurde (Abb. 5). Nach der Handinstrumentierung wurde das Gel noch ein zweites Mal in die Tasche appliziert und daraufhin eine Ultraschallinstrumentierung durchgeführt (Abb. 6). Nach der gründlichen Ausreinigung und der taktilen Kontrolle der Wurzeloberfläche wurde die Tasche mit vernetzter Hyaluronsäure (hyaDENT BG) gefüllt (Abb. 7 und 8). Eine Woche später wurde der Patient zur Nachbeobachtung einbestellt und die Hyaluronsäure (hyaDent BG) erneut in die Tasche eingebracht. Im Mai 2023 wurde der Patient zur Befundevaluation nach AIT und unterstützenden Parodontistherapie (UPT) eingeplant. Zu diesem Zeitpunkt waren deutliche klinische und radiologische Veränderungen (Abb. 9 und 10) sichtbar. Die Tasche am Zahn 17 hatte sich auf 8 mm reduziert und radiologisch war die neu gebildete Knochenstruktur sichtbar.



Zusammenfassung

Die adjuvante Anwendung der Aminosäure-gepufferten Hypochloritlösung und der vernetzten Hyaluronsäure in Verbindung mit nichtchirurgischer parodontaler Therapie (Clean & Seal-Protokoll) führt zu einer signifikanten Reduktion der Taschentiefe. Insbesondere bei tiefen Taschen stellt sie eine wertvolle Behandlungsoption dar, um die nichtchirurgische parodontale Therapie zu verbessern.



Literatur

