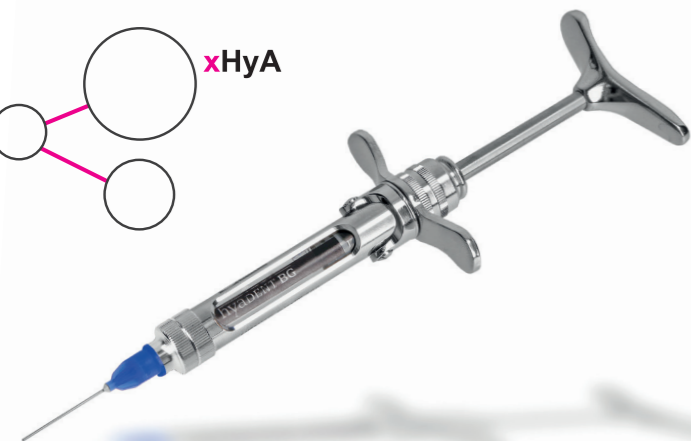

Vereinfachte Anwendung

■ Breitere Patientenakzeptanz

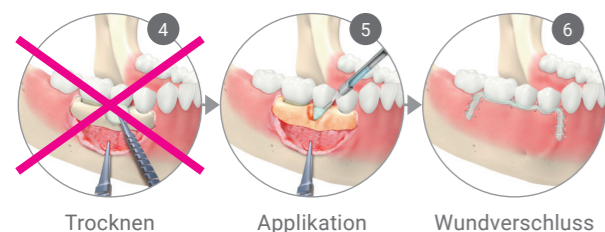
Herstellung durch einen biotechnologischen Prozess; nicht-tierische Herkunft.

■ Kosteneffizienter

xHyA stellt eine erheblich kostengünstigere Alternative zu den klassischen Biologics dar.

■ Verkürzte Behandlungszeit

Vereinfachte Applikation im Vergleich zu den klassischen Biologics, da die Wundstelle nicht trocken/blutarm sein muss und keine Konditionierung der Wurzeloberfläche nötig ist.



Verfügbare Produkte

Artikel	Artikelnummer	Darreichung
hyaDENT BG	0162.512v2	2 Zylinderampullen (2 x 1,2 ml)

Literatur

1. Sculean A et al. Med Princ Pract. 2007;16(3):167-80.
2. Hägi TT et al. Quintessence Int. 2014;45(3):185-92.
3. Benic GI et al. Periodontology 2000 2014;66:13-40.
4. Bashutski JD et al. Clin Adv Periodontics. 2011 Aug;1(2):80-87.
5. Rajan P et al. Universal Research Journal of Dentistry. 2013;3:113.
6. Saranraj P and Naidu MA. IJPBA, 2013;4(5):853-859.
7. King SR et al. Surgery 1991;109(1):76-84.
8. Yildirim S et al. J Periodontol. 2017;15:1-14.
9. Pilloni A et al. Clin Oral Investig. 2018. doi: 10.1007/s00784-018-2537-4. Erratum in: Clin Oral Investig. 2018;22(8):2961-2962.
10. Pirnazar P et al. J Periodontol 1999;70:370-374.
11. Carlson GA et al. Biochem Biophys Res Commun. 2004;321(2):472-478.
12. Mueller A et al. Clin Oral Investig. 2017;21(4):1013-1019.
13. Asparuhova M et al. J Periodontol Res 2019;54:33-45.
14. Sasaki T et al. Bone 1995;16(1):9-15.
15. Prince CW et al. BMC Musculoskelet Disord. 2004;5(1):12.
16. Nobis B et al. J Dent Res 2020, Vol 99, Spec. Issue A, im Druck.
17. Mendes RM et al. Arch Oral Biol 2008;53(12):1155-1162.
18. Kim JJ et al. J Periodontol. 2016;87(7):790-795.
19. Alcántara CEP et al. Braz Oral Res. 2018;32:e84.
20. Kessiena L et al. Wound Rep Reg 2014;22:579-593.
21. Longaker T et al. Ann. Surg. 1991;4:292-296.
22. Mast BA et al. Matrix 1993;13:441-446.
23. Yildirim S et al. J Periodontol. 2017;15:1-14.
24. Dahiya P et al. N Am J Med Sci 2013;5(5):309-315.
25. de Brito BB et al. Clin Oral Implants Res 2012;23(8):938-942.
26. Eliezer M et al. Clin Oral Investig. 2019;23(9):3423-3435.
27. Bertl K et al. J Clin Periodontol. 2015;42(3):236-246.
28. Shirakata Y et al. Quintessence Int. 2021;0(0):308-316.

HYADENT BG ist eine eingetragene Marke und wird hergestellt von BioScience GmbH, Walsmühler Str. 18, 19072 Dümmer, Deutschland.

PERISOLV® ist eine eingetragene Marke und wird hergestellt von REGEDENT AG, Zollikerstr. 144, 8008 Zürich, Schweiz.
8161.905DE-D V220315.

REGEDENT GmbH

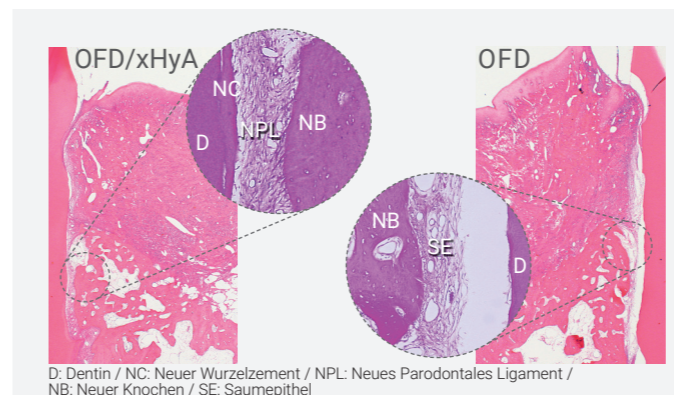
Pfarrgasse 6
D - 97337 Dettelbach
Tel +49 (0) 93 24 - 6 04 99 27
Fax +49 (0) 93 24 - 6 04 99 26
Mail kontakt@regedent.com
www.regedent.de



hyaDENT
Weitere Informationen

Thema

Fortschrittliche Parodontaltherapie mit vernetzter Hyaluronsäure



Ziel der regenerativen Parodontaltherapie ist die vollständige Wiederherstellung des Zahnhalteapparats.¹

Neben der Guided Tissue Regeneration (GTR)¹⁻³ kommen zur Unterstützung von Wundheilung und der parodontalen Regeneration vermehrt Biologics (biologische Modifikatoren wie z.B. Schmelz-Matrixproteine) zum Einsatz.⁴

Deren klinische Effizienz hängt u.a. stark vom Applikationsprotokoll und der individuellen klinischen Situation ab.⁴ Deshalb fällt es oft schwer, ein optimales Behandlungsprotokoll der vergleichsweise hochpreisigen und techniksensitiven Biologics zu finden.

Aufgrund ihrer vorteilhaften Eigenschaften bietet die erheblich preisgünstigere vernetzte Hyaluronsäure (xHyA) nahezu perfekte Voraussetzungen für die Anwendung in der regenerativen Parodontologie.⁵

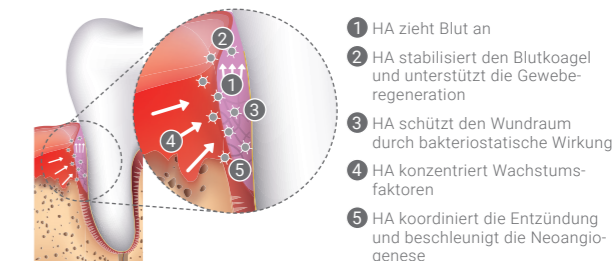
xHyA

Langsam resorbierende vernetzte Hyaluronsäure

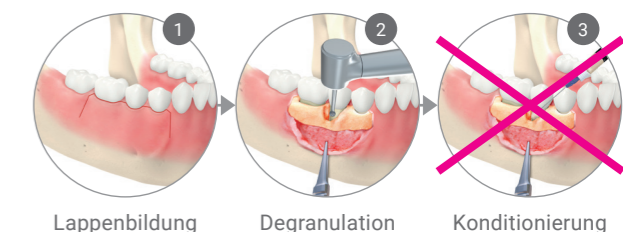
Mit xHyA steht Ihnen eine Hyaluronsäure (HA) zur Verfügung, die für den Einsatz in der regenerativen Zahnmedizin entwickelt wurde.

HA weist eine Reihe von physiologischen Wirkungen auf, die zur Unterstützung der Regeneration von parodontalen Wunden entscheidend sind, sowohl bei geschlossener als auch bei chirurgischer Anwendung.

- Stabilisierung und Schutz des Wundraums⁶⁻¹¹
- Unterstützung der Geweberegeneration^{9,12-19}
- Beschleunigte kontrollierte Wundheilung^{8,9,20-23}



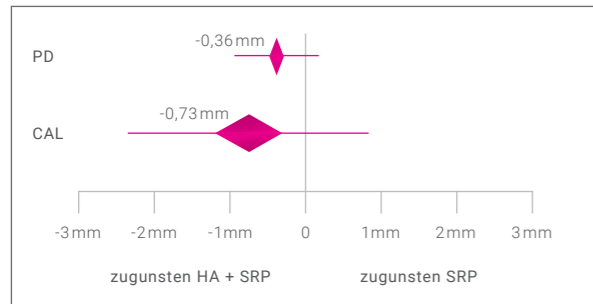
Vereinfachter Workflow



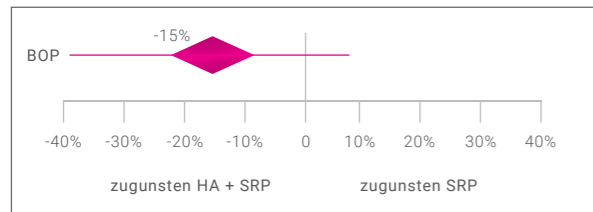
HA in der nicht-chirurgischen PA-Behandlung

Durch die Anwendung von Hyaluronsäure nach mechanischer Instrumentierung (Scaling/Root Planing: SRP) können die parodontalen Parameter im Vergleich zur SRP-Behandlung allein verbessert werden.^{24,25}

Ein Review mit Meta-Analyse zeigte, dass durch adjuvante Gabe von HA in der gewichteten mittleren Differenz aller ausgewerteten Studien im Vergleich zur SRP allein sowohl eine Verbesserung des klinischen Attachments (CAL: -0,73mm) als auch der Sondierungstiefe (PD: -0,36mm) erreicht werden kann.²⁶

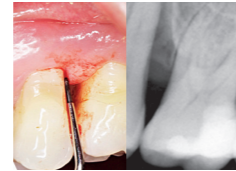


HA verbessert auch die lokalen Entzündungsparameter. Die Kombinationstherapie SRP/HA verringert das Sondierungsbluten (BOP) in der gewichteten mittleren Differenz um 15% im Vergleich zum SRP alleine.



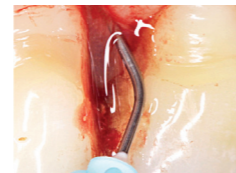KLINISCHE EVIDENZ

Nicht-chirurgische Therapie eines tiefen intraossären Defekts mit CLEAN & SEAL



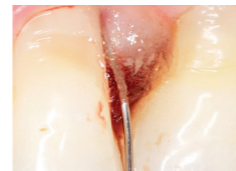Vor Behandlung

Tiefe Tasche distal von Zahn 25 mit PD von 8mm und BoP+. Der Röntgenbefund zeigt den signifikanten Knochendefekt.

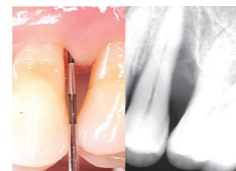


Behandlung

Biofilmentfernung durch gründliche Instrumentierung mit Handinstrumenten und mehrfacher Applikation eines Reinigungsgels (PERISOLV®).



Nach dem nicht-chirurgischen Debridement wird xHyA in die Tasche appliziert zur Versiegelung des Wundraums und zur Förderung des Heilungsprozesses.



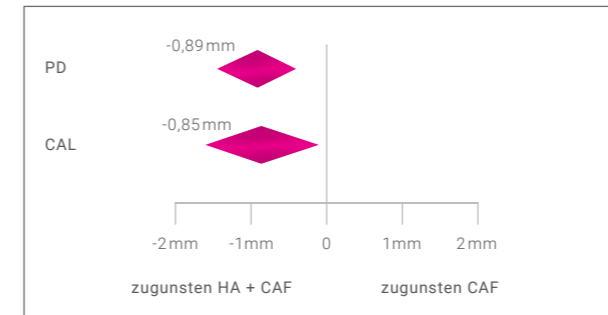
5 Monate nach Behandlung

Deutliche Taschenreduktion auf 4-5mm, stabile entzündungsfreie Situation (BOP-). Der Röntgenbefund zeigt eine beginnende knöcherne Auffüllung.

HA in der chirurgischen PA-Behandlung

Mehrere klinische Studien zeigen bei adjuvanter Anwendung von HA einen positiven Effekt hinsichtlich einer Verringerung von BOP, PD und zusätzlichem CAL Gewinn im Vergleich zur alleinigen Lappen-OP.^{26,27}

Durch adjuvante Gabe von HA kann in der gewichteten mittleren Differenz aller in einem Review mit Meta-Analyse ausgewerteten Studien sowohl eine Verbesserung des klinischen Attachments (CAL: -0,85mm) als auch der Sondierungstiefe (PD: -0,89mm) im Vergleich zur SRP allein erreicht werden.²⁷

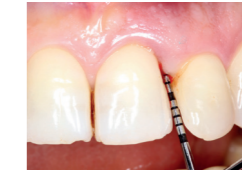

xHyA führt zu einer echten parodontalen Regeneration und nicht zu einer bindegewebigen Auffüllung der Tasche.

In einer vergleichenden tierexperimentellen Arbeit zeigte die Kombination einer Lappen-OP (open flap debridement OFD) und xHyA nach 2 Monaten statistisch signifikant bessere Werte bei der Bildung von neuem Wurzelzement, der durch inserierende Kollagenfasern im Kontakt mit neu gebildetem Knochen war als die alleinige Lappen-OP ($2,43 \pm 1,25\text{mm}$ i. Vgl. zu $0,55 \pm 0,99\text{mm}$).²⁸

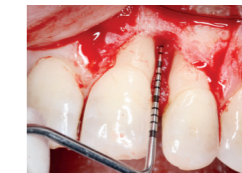KLINISCHE EVIDENZ

Regenerative Behandlung eines tiefen intraossären Defekts



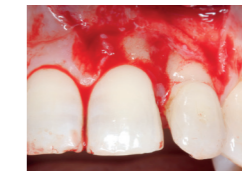Prä-OP

Ausgangssituation: tiefer intraossärer Defekt mit einer Sondierungstiefe von 8mm.

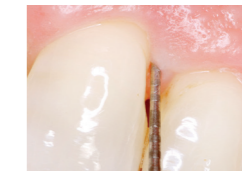

OP

Situation nach Lappenpräparation und gründlicher Degranulation zeigt den Schweregrad des Defekts.

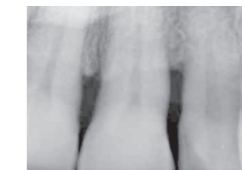

Auffüllung mit xHyA ohne Wurzelkonditionierung und Trocknung des Wundareals. Bereits unmittelbar nach Applikation stabilisiert xHyA den Blutkoagel im Wundbereich.



7 Jahre post-OP

Signifikante Verringerung der Sondierungstiefe auf 2mm ohne Entzündungszeichen (BOP-).



OPG zeigt vollständige Defektfüllung und stabile Gewebesituation.