



Verfügbare Produkte OSSIX™ Bone

Art.-Nr.	Format
0115.310 OXB 125	1 Schwamm (5 mm x 5 mm x 5 mm)
0115.311 OXB 250	1 Schwamm (5 mm x 5 mm x 10 mm)
0115.312 OXB 500	1 Schwamm (5 mm x 10 mm x 10 mm)

Literatur

1. Cardaropoli, G et al. J Clin Periodontol 2005;32:435-440.
2. Naenni N et al. J Clin Periodontol. 2019;46 Suppl 21:287-306.
3. Sculean A et al. Perio Insight 2017;5:1-5.
4. Ackermann, KL et al. Implantologie 2008;4:417-426.
5. Bandyopadhyay-Ghosh S. Trends Biomater Artif Organs 2008; 22(2):116-1254.
6. Schmitt CM et al. Clin. Oral Impl. Res. 00, 2012, 1–10 doi: 10.1111/j.1600-0501.2012.02431.x
7. Wang H-L et al. Int J Periodontics Restorative Dent 2008, 28:231-237.
8. Zubery Y et al. AO 2017:P204.

Klinische Bilder mit freundlicher Genehmigung von Dr. Yuval Zubery (Israel) und Dr. Matthew Fine (USA).

OSSIX™ Bone und OSSIX® Plus sind eingetragene Marken und werden von Datum Dental Ltd., 1 Bat Sheva Street, Lod 7120101, Israel hergestellt.

CE 0482 8115.901DE-D V200215

KONTAKT

REGEDENT GmbH
Pfarrgasse 6
D - 97337 Dettelbach
Tel +49 (0) 93 24 - 6 04 99 27
Fax +49 (0) 93 24 - 6 04 99 26
Mail kontakt@regedent.com
www.regedent.de



**ZUVERLÄSSIGE
MATRIXFUNKTION**

Spongiose mineralisierte Kollagenmatrix ermöglicht schnelle Gewebeintegration und kontrollierten Umbau in neuen vitalen Knochen

**ECHE
KNOCHENREGENERATION***

Langsam resorbierende Kollagenstruktur für volumenstabiles Remodeling in vitalen Knochen ohne Rückstände von Graftpartikeln

**VEREINFACHTES
CHIRURGISCHES PROTOKOLL**

Kollagene Schwammstruktur ermöglicht vereinfachte Applikation ohne Partikelmigration

*Knochenregeneration ohne avitale Graft-Rückstände.

Thema

Echte Knochenregeneration
Volumenstabiler Umbau in vitalen Knochen mit Zucker-vernetzten Kollagenschwämmen



Mit nicht resorbierbaren bovinen Xenografts (DBBM) können sowohl alveoläre^{1,2} als auch parodontale³ Knochendefekte aufgefüllt werden. Hierbei kann es jedoch zu einer unvollständigen knöchernen Integration der DBBM-Partikel kommen, und diese werden in Bindegewebe eingekapselt.^{3,4}

Das Resultat ist häufig keine vollständige Regeneration des Defekts mit unklarem Einfluss auf die Langzeitprognose des Regenerats.

Mit mineralisierten Knochenschwämmen aus Zucker-vernetztem Kollagen wird dahingegen ein vollständiges Remodeling in vitalen Knochen erzielt, bei hoher Volumenstabilität und ohne Reste von avitalen Graftpartikeln.

Interessiert? Bitte lesen Sie weiter...


OSSIX™ Bone

Zucker-kreuzvernetzter Kollagenschwamm zur GBR

OSSIX™ Bone ist ein mineralisierter Kollagenschwamm aus hochreinen Zucker-vernetzten Kollagenfasern (Typ I).

Aufgrund der einzigartigen Kombination aus langsam resorbierendem, vernetztem Kollagen, resorbierbarem Hydroxylapatit und der schwammartigen Struktur, stellt OSSIX™ Bone ein ideales Gerüst für die Knochenregeneration dar.

Aufgrund der außergewöhnlichen Stabilität von GLYMATRIX®-vernetztem Kollagen gegen bakterielle Enzyme ermöglicht OSSIX™ Bone in vielen Situationen ein vereinfachtes Protokoll für die Socket Preservation, ohne die Notwendigkeit aufwendiger Lappentechniken und ohne zusätzliche Verwendung einer Barrieremembran.



Struktur des OSSIX™ Bone-Kompositgrafts (Rasterelektronenmikroskop): Schwammartige Matrix aus organisierten Kollagenfasern für optimale osteokonduktive Eigenschaften (Mi, Vergrößerung x 200), im vernetzten Kollagennetzwerk eingebettete Mineralkristalle (re, Vergrößerung x 1.000).

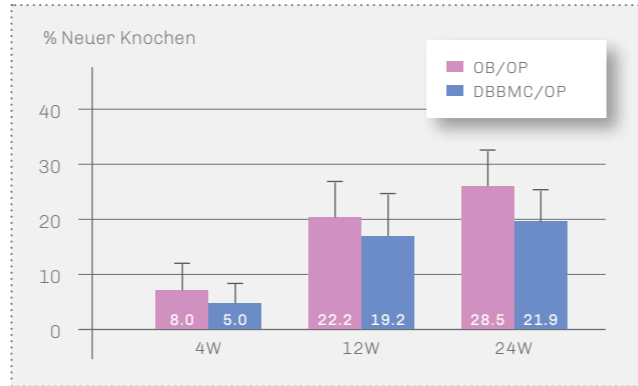
ECHTE KNOCHENREGENERATION

Langsam resorbierendes Kollagen für volumenstabiles Remodeling ohne Graftpartikel-Rückstände

Aufgrund seiner strukturellen Eigenschaften (poröser Kompositschwamm aus Zucker-vernetztem Faserkollagen und kristallinem HA) weist OB vergleichbare Materialparameter auf wie natürlicher humaner Knochen⁵.

Daher verfügt OB über alle Voraussetzungen für ein kontrolliertes Remodeling in vitalen Knochen, wie es für autologe Transplantate und teilweise auch für mineralisierte Allografts bekannt ist.^{6,7}

Dies ist ein erheblicher Vorteil gegenüber anderen Komposit-Grafts aus schnell resorbierendem Kollagen und langsam- bzw. nicht-resorbierbarem Material aus boviner Herkunft (DBBMC).

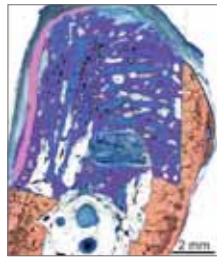

Histologische Auswertung nach Augmentation großer alveolärer Knochendefekte in Hunden: OSSIX™ Bone-Gruppe (links) zeigt einen signifikant höheren Anteil an neu gebildetem Knochen als die DBBMC-Gruppe (P<0.05).

So zeigen große Alveolardefekte 6 Monate nach Augmentation mit OB histologisch eine gleichmäßige Defektfüllung mit hohen Mengen an neu gebildetem Knochen und keine nachweisbaren Graft-Reste (Abbildung links).

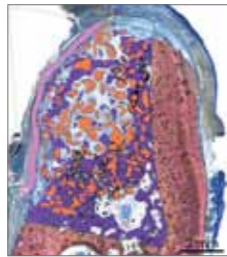Im Gegensatz dazu werden mit DBBMC augmentierte Defekte nicht gleichmäßig mit neuem Knochen gefüllt. Es können signifikante Reste von bovinen Graftpartikeln gefunden werden, die nur teilweise mit neuem Knochen in Kontakt stehen (Abbildung oben).

Darüber hinaus wurde bei OB im Gegensatz zu DBBMC keine Migration der Graftpartikel ins Weichgewebe beobachtet.⁸



OB/OP

■ OSSIX® Plus
■ Neuer Knochen

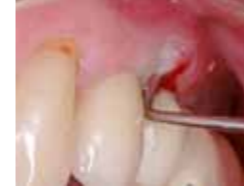

DBBMC/OP

■ DBBMC
■ Ortsständiger Knochen

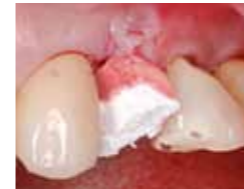Histologische Auswertung nach Augmentation großer alveolärer Knochendefekte in Hunden: Mit OSSIX™ Bone (links) wird eine gleichmäßige Defektfüllung erzielt, keine sichtbaren Graft-Reste. Bei DBBMC (rechts) sind signifikante Reste von DBBMC-Partikeln sichtbar, die nicht gleichmäßig von neuem Knochen umgeben sind.

Socket Preservation mit OSSIX™ Bone



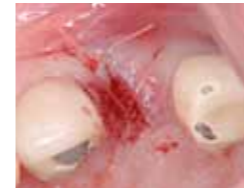Prä-OP

Klinischer Befund: Bukkaler Abszess und Mobilität Klasse II, Sondierung bis zum Apex indiziert vertikale Wurzelfraktur.

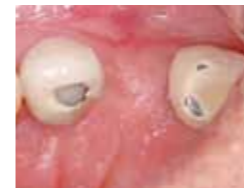

OP

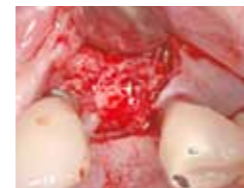Nach sorgfältiger Zahnextraktion wird OSSIX™ Bone mit Patientenblut vollständig durchtränkt.



Situation nach dem Einbringen von OB in die Alveole und Wundstabilisierung durch Kreuznaht. Eine Abdeckung ist nicht notwendig, durch die Zucker-vernetzte Kollagenkomponente kann OSSIX™ Bone exponiert einheilen.

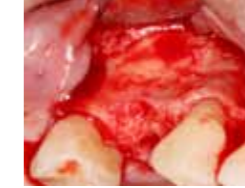

3,5 Monate post-OP
Gut erhaltene Kammkontur.



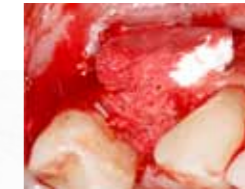Okklusalanalysiert des regenerierten Kammes zeigt deutliche Zunahme der Kammbreite über die Grenzen der ehemaligen Alveole hinaus.

Laterale Augmentation mit OSSIX™ Bone

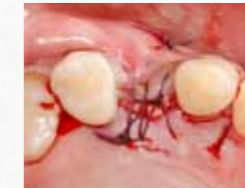

OP

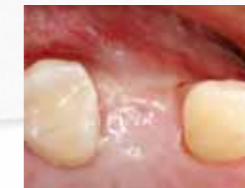Situation einige Monate nach Zahnextraktion: Ausgeprägter bukkaler Knochendefekt.



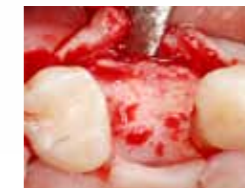Augmentation der bukkalen Einziehung und der ehemaligen Alveole mit OSSIX™ Bone.



Abdeckung mit OSSIX® Plus Membran, spannungsfreier Wundverschluss mit absichtlich nach crestal exponierter Membran.



5 Monate post-OP
Guter Volumenerhalt der augmentierten Region mit dicker keratinisierter Gingiva.



Optimale knöcherne Situation: vitaler Knochen in ausreichender Breite ohne sichtbare Reste des Augments.