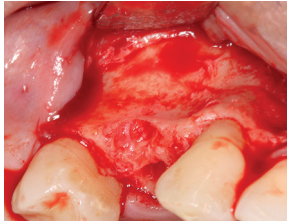


# EVIDENZ

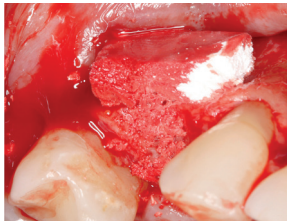
## KLINISCHE EVIDENZ

### Laterale Augmentation mit OSSIX™ Bone

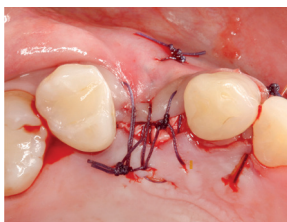


OP

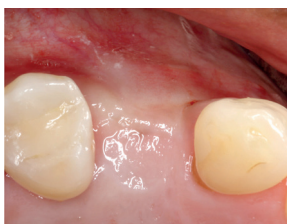Situation einige Monate nach Zahnextraktion: Ausgeprägter bukkaler Knochendefekt.



Augmentation der bukkalen Einziehung und der ehemaligen Alveole mit OSSIX™ Bone.

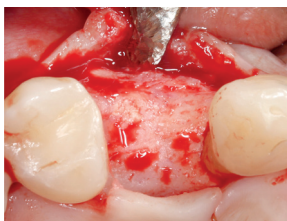

Abdeckung mit OSSIX® Plus Membran, spannungsfreier Wundverschluss mit absichtlich nach crestal exponierter Membran.



5 Monate post-OP

Guter Volumenerhalt der augmentierten Region mit dicker keratinisierter Gingiva.



Optimale knöchernerne Situation: vitaler Knochen in ausreichender Breite ohne sichtbare Reste des Augmentats.