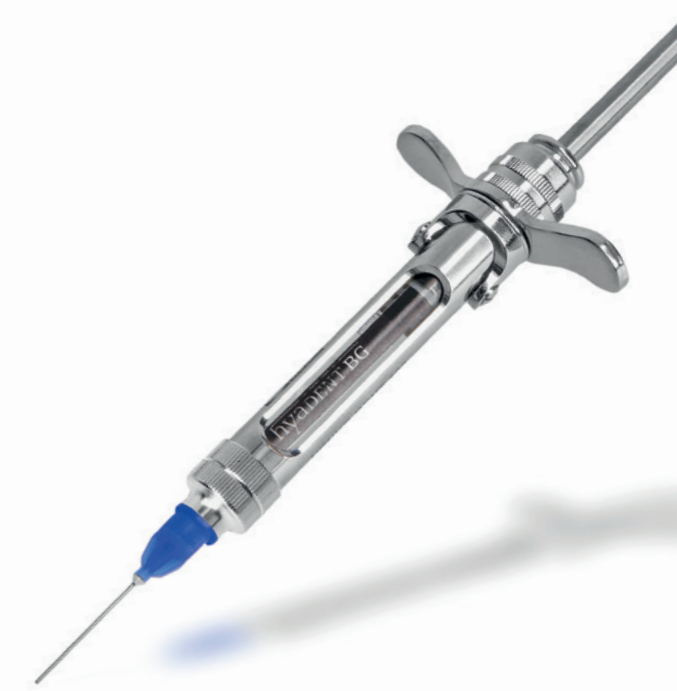



CLEAN & SEAL®

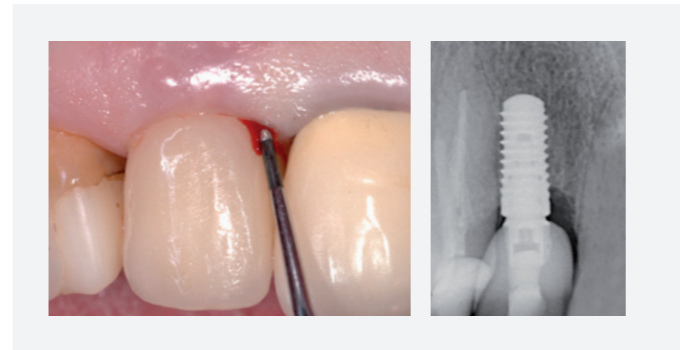
Frühe und wirksame Behandlung von periimplantären Infektionen

Das CLEAN & SEAL Konzept wurde auf der Basis von wissenschaftlichen Erkenntnissen als Unterstützung für die Behandlung und Kontrolle von periimplantären Defekten/Periimplantitis entwickelt.^{8,9}

CLEAN & SEAL basiert auf einer gründlichen Entfernung des Biofilms durch mechanische Reinigung in Kombination mit der adjuvanten Anwendung eines Reinigungsgels (PERISOLV®) und anschließender Versiegelung des Defekts mit vernetzter Hyaluronsäure (xHyA), um eine erneute Infektion zu verhindern und Heilungsprozesse zu unterstützen.¹³

Dadurch kann in vielen Fällen das Fortschreiten von periimplantären Infektionen gestoppt werden, sodass keine aufwändigen Verfahren zur Wiederherstellung des periimplantären Gewebes nötig sind und der Implantaterhalt gesichert wird.

Thema Frühe, wirksame Behandlung von periimplantären Defekten mit CLEAN & SEAL®



Die steigende Anzahl an Implantaten führt zu einer signifikanten Zunahme an Spätkomplikationen¹⁻³ im Sinne von periimplantären Infektionen⁴⁻⁷:

Periimplantäre Mukositis,⁸⁻¹⁰ charakterisiert durch eine Entzündung des Weichgewebes, und Periimplantitis, ausgezeichnet durch einen fortschreitenden Verlust des unterstützenden Knochens.¹¹

Da Periimplantitis im schlimmsten Fall zum Implantatverlust führen kann, sollten periimplantäre Infektionen in einem frühen Stadium behandelt werden.

Aufgrund der limitierten regenerativen Potenz des erkrankten Gewebes und der Komplexität der Implantat-Oberfläche besteht immer das Risiko eines Rezidivs bzw. einer erneuten Infektion.¹²

CLEAN & SEAL bietet ein Therapiekonzept für die Behandlung von periimplantären Defekten/Periimplantitis.

Literatur

1. Abrahamsson I et al. J Clin Periodontol 1999;26:600-607.
2. Baelum V et al. J Periodontol 2004;75:1404-1412.
3. Kowolik J. ZM 2008;98(12):1728-1732.
4. Pecanov-Schröder A. Dental Magazin 2008;3:58-63.
5. Roos-Jansaker AM et al. J Clin Periodontol 2006;33:290-295.
6. Schwarz F et al. Quintessenz Verlag Berlin (2007).
7. Zitzmann NU. ZMK 2009;25(9):576-582.
8. Jepsen S et al. J Clin Periodontol 2015;42(Suppl. 16):S152-S157.
9. Costa FO et al. Journal of Clinical Periodontology 2012;39:173-183.
10. Heitz-Mayfield LJ et al. J Periodontol. 2018 Jun;89 Suppl 1:S257-S266.
11. Berglundh T et al. J Periodontol. 2018;89(Suppl 1):S313-S318.
12. Renvert S et al. J Clin Periodontol. 2006 May;33(5):362-369.
13. Pirnazar P et al. J Periodontol 1999;70:370-374.
- 14a. Jurczyk K et al. Clin Oral Investig. 2016 Nov;20(8):2165-2173. Epub 2016 Jan 12
- 14b. Iorio-Siciliano V et al. Clin Oral Investig. 2021 Mar 9. doi: 10.1007/s00784-021-03841-8. Epub ahead of print.
15. Rajan P et al. Universal Research Journal of Dentistry. 2013;3:113.
16. King SR et al. Surgery 1991;109(1):76-84.
17. Yildirim S et al. J Periodontol. 2017;15:1-14.
18. Pilloni A et al. Clin Oral Investig. 2018. doi: 10.1007/s00784-018-2537-4. Erratum in: Clin Oral Investig. 2018;22(8):2961-2962.
19. Mueller A et al. Clin Oral Investig. 2017;21(4):1013-1019.
20. Asparuhova M et al. J Periodontol Res 2019;54:33-45.
21. Asparuhova M et al. Clin Oral Investig. 2020;24(11):3923-3937.
22. Saranraj P and Naidu MA. IJPBA, 2013;4(5):853-859.

PERISOLV® ist eine eingetragene Marke und wird hergestellt von REGEDENT AG, Zollikerstr. 144, 8008 Zürich, Schweiz.

8161.904DE-D V240101.

REGEDENT GmbH
Pfarrgasse 6
D - 97337 Dettelbach
Tel +49 (0) 93 24 - 6 04 99 27
Fax +49 (0) 93 24 - 6 04 99 26
Mail kontakt@regedent.com
www.regedent.de

1. CLEAN

Reinigung des Defekts und der Implantatoberfläche

Entscheidend für ein positives Behandlungsergebnis ist die Infektionskontrolle durch ein extensives Debridement zur gründlichen Entfernung des Biofilms.^{8,9}

VORTEILE

- Aufweichen der extrazellulären Matrix des Biofilms¹⁴
- Verstärkung der Bakterienentfernung durch mechanisches Debridement
- Erleichterte Entfernung des Biofilms

2. SEAL

Versiegelung des Defekts und Unterstützung der Wundheilung mit Hyaluronsäure

Erhöhung der Erfolgswahrscheinlichkeit durch die unterstützende Applikation schützender und regenerationsfördernder Versiegelungen, sowie durch regelmäßige Nachkontrollen zur Überwachung und Kontrolle der Entzündung.¹³

VORTEILE

- Stabilisierung und Schutz des Wundraums^{13,15,*}
- Beschleunigte kontrollierte Wundheilung¹⁵⁻¹⁷
- Unterstützung der Knochenregeneration¹⁶⁻²¹

*xHyA stabilisiert den Blutkoagel und wirkt bakteriostatisch.

1. CLEAN



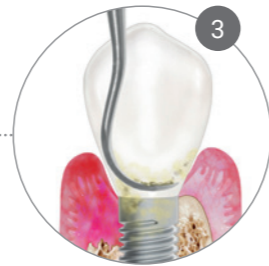
DIAGNOSE

Periimplantitis ist gekennzeichnet durch erhöhte Sondierungstiefe und Sondierungsblutung (BoP+).



INJEKTION

Applikation eines wirksamen Biofilmferners (PERISOLV®).



REINIGUNG

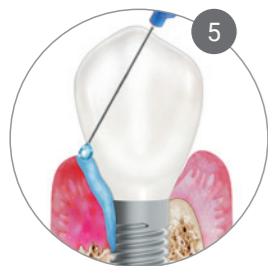Sorgfältige mechanische Entfernung des Biofilms.



WIEDERHOLUNG

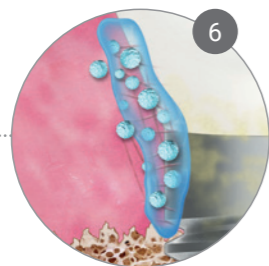
6-7 x Wiederholung der Schritte 2 und 3 zur Verbesserung der Dekontamination.

2. SEAL



VERSIEGELUNG

Nach Abschluss des periimplantären Debridements wird der Wundraum mit xHyA versiegelt.



HEILUNG

Hyaluronsäure schützt die betroffene Stelle und fördert die Wund- und Gewebeheilung in mehreren Stufen.



NACHKONTROLLE

Sorgfältige Pflege zu Hause und konstante Patientenmotivation bei jedem geplanten Follow-Up-Termin.

Mögl. Nachbehandlung für ursachenbezogene nicht-chirurgische periimplantäre Maßnahmen

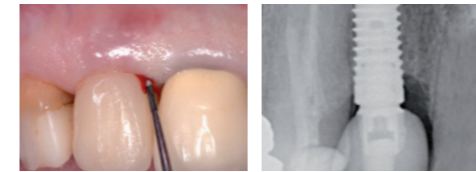
Zeitpunkt

1 Monat nach Behandlung

3-4 Monate nach Behandlung

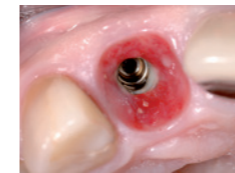Weitere Termine nach individueller Situation.

Behandlung von Periimplantitis mit CLEAN & SEAL®



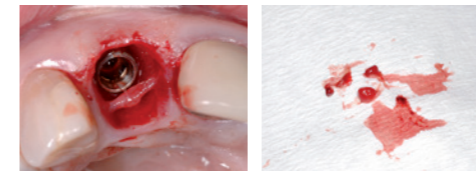
Vor Behandlung

10 Jahre nach Implantation mit Knochenaufbau zeigt sich ein ausgeprägter Knochendefekt mesial von Implantat 12 mit Sondierungstiefe von 7 mm, BOP+.

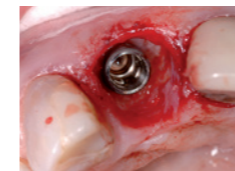

Behandlung

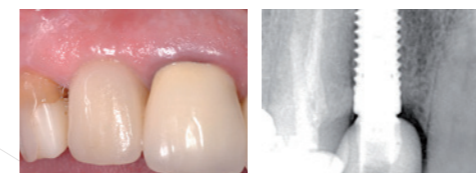
Situation nach Entfernung der Krone von Implantat 12 mit Pus-Austritt als Zeichen des starken lokalen Entzündungsprozesses.



Mehrfache Wiederholung der Sequenz Applikation PERISOLV®, 60 Sekunden Einwirkzeit und mechanischer Instrumentierung der Implantatoberfläche und des Defekts: Das Granulationsgewebe lässt sich in toto entfernen.



Ausgereinigte periimplantäre Tasche nach dem ersten Teil der Behandlung. Zur Versiegelung der Wunde sowie zur Verbesserung der Wund- und Gewebeheilung wird hyaDENT BG in die Tasche eingebracht (nicht gezeigt). Die Krone wird wieder eingeschraubt.



14 Monate nach Behandlung

Klinisch symptomlose entzündungsfreie Situation mit straffer Gingiva. Der periimplantäre Knochendefekt ist radiologisch praktisch komplett regeneriert.