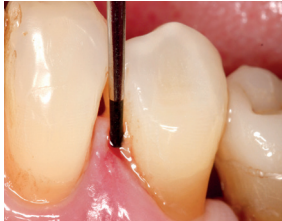

# EVIDENZ

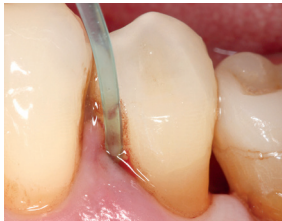## KLINISCHE EVIDENZ

Behandlung einer akut entzündeten Zahntasche mit PERISOLV®



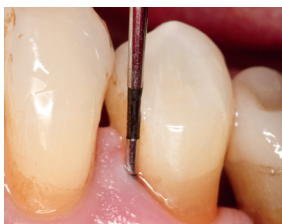
Prä-OP

Tiefe Tasche in Regio #33 mit Pus-Austritt und stark entzündeter Gingiva.



OP

PERISOLV®-Applikation.



2 Wochen post-OP

Keine Entzündungszeichen mehr erkennbar, deutliche Reduktion der Taschentiefe.

