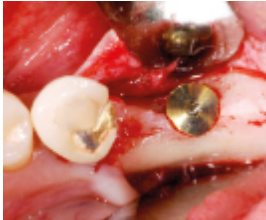


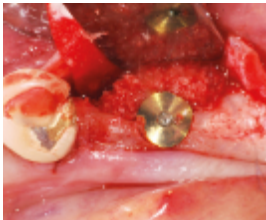
EVIDENZ

KLINISCHE EVIDENZ

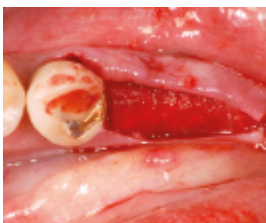Augmentation eines Dehiszenz-Defektes am Implantat



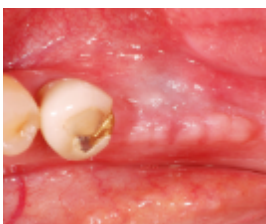OP
Dehiszenz-Defekt um Bone Level Implantat.



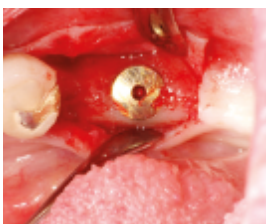
Augmentation mit xenogenem Knochenersatzmaterial.



Abdeckung des Knochenersatzmaterials mit SMARTBRANE – die Membran lässt sich einfach positionieren und adaptiert sich ideal an die Defektgeometrie.



7 Tage post-OP
Optimales frühes Heilungsbild zum Zeitpunkt der Nahtentfernung: keine Zeichen einer Irritation oder Entzündung.



5 Monate post-OP
Beim Re-Entry zeigt sich ein perfekt regeneriertes bukkales Knochenprofil ohne Zeichen einer crestalen oder bukkalen Resorption.

Mit freundlicher Genehmigung von Dr. Kai Fischer, Deutschland.