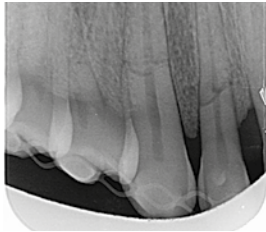


# EVIDENZ

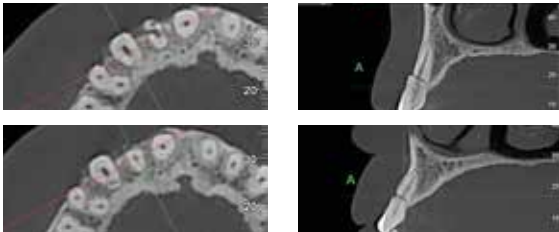
## KLINISCHE EVIDENZ – FALL 2

Komplexe Augmentation mit Tent-Pole-Technik

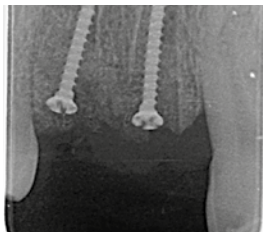

### Prä-OP

Wurzelfraktur an Zähnen 12 und 13.

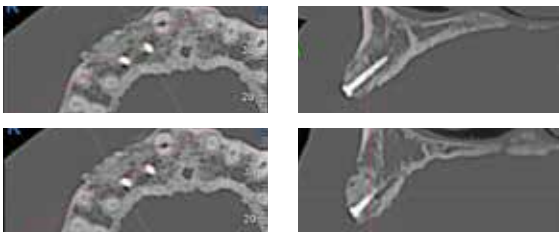


Ausgeprägtes Gewebedefizit in Regio 12 und 13 im Sinne einer vollständigen Resorption der bukkalen Knochenlamelle.



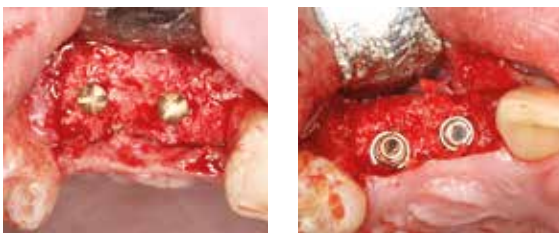### OP

Insertion von 2 Osteosyntheseschrauben als Platzhalter.  
Auffüllung des Defekts mit „Sticky Bone“ aus SMARTGRAFT und hyaDENT BG. Abdeckung mit OSSIX® Plus Membran (re).



### 6 Monate post-OP

Optimaler Volumenerhalt des Augmentats, sowohl in horizontaler als auch in vertikaler Dimension.



Vitale Knochenstruktur im augmentierten Areal als Zeichen der ausgezeichneten Knochenregeneration (li.).  
Situation nach Implantation: ausreichendes bukkales Knochenangebot (re.).